



# PRİMERİ BİLİNMEYEN JİNEKOLOJİK TÜMÖRLERE YAKLAŞIM

DR. ALP USUBÜTÜN

HACETTEPE ÜNİVERSİTESİ  
TIP FAKÜLTESİ PATOLOJİ AD.

**METASTATİK???**

**PRİMER???**



Evli kadınlar için  
**METRES**  
TEHLİKESİ  
nedir?



İNSAN HAYATI  
SERİSİ

9

# PRİMER / METASTATİK AYRIMI

- Metastatik tümör olasılığını göz önüne al
- Ne zaman metastatik tümör düşünmeli
- Nasıl ekarte etmeli / ipuçları
- Servikal kanserler / HPV
- Jinekolojik sistemde lezyon içermeyen / Seröz papiller karsinomlar



# VULVANIN METASTATİK TÜMÖRLERİ

- %8'i metastatik
- %50'si genital bölgeden
  - Serviks (SCC) ve over
- Genital sistem dışı
  - Kolorektal, meme ve malign melanom





# MEME METASTAZI / VULVANIN MEME BENZERİ BEZLERİNDEN KÖKEN ALAN PRİMER TÜMÖRÜ.

Gynecologic and  
Obstetric Investigation

## Case Report

Gynecol Obstet Invest 2004;58:151-154  
DOI: [10.1159/000079540](https://doi.org/10.1159/000079540)

Arch Gynecol Obstet (2000) 263:191-192

## CASE REPORT

### Fibrocystic Disease of Vulvar Ectopic Breast Tissue

Case Report and Review of the Literature

C. Baykal<sup>a</sup> G. Tulunay<sup>a</sup> A. Usubütün<sup>c</sup> T. Küçükali<sup>c</sup> S. Ozer<sup>a</sup> O.F. Demir<sup>b</sup>

G. Güler · A. Usubütün · T. Küçükali

### Fibroadenoma of the vulva

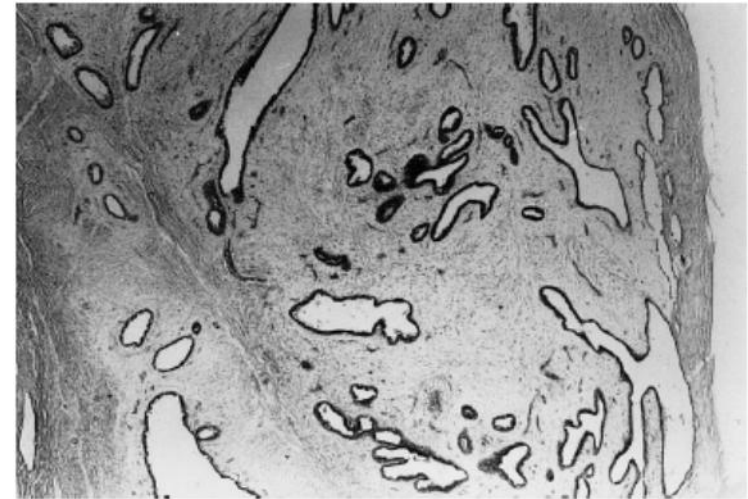
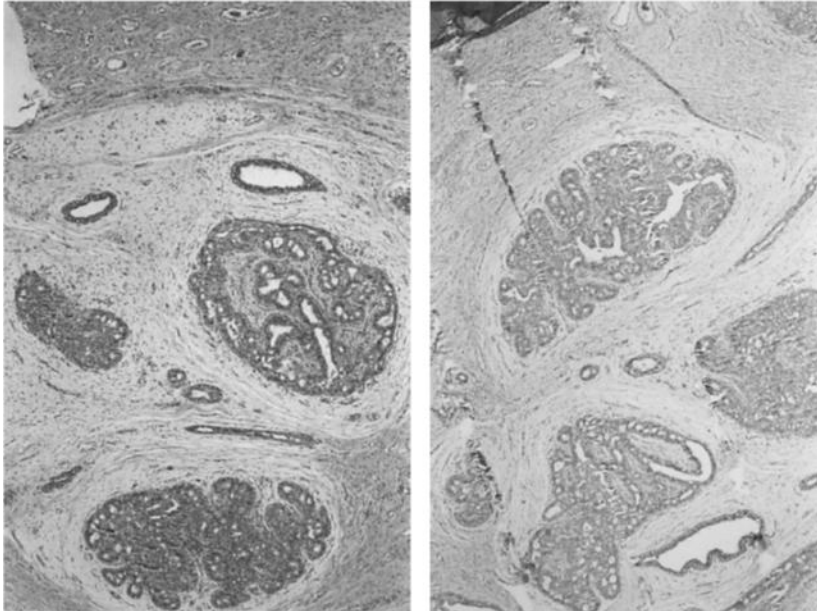
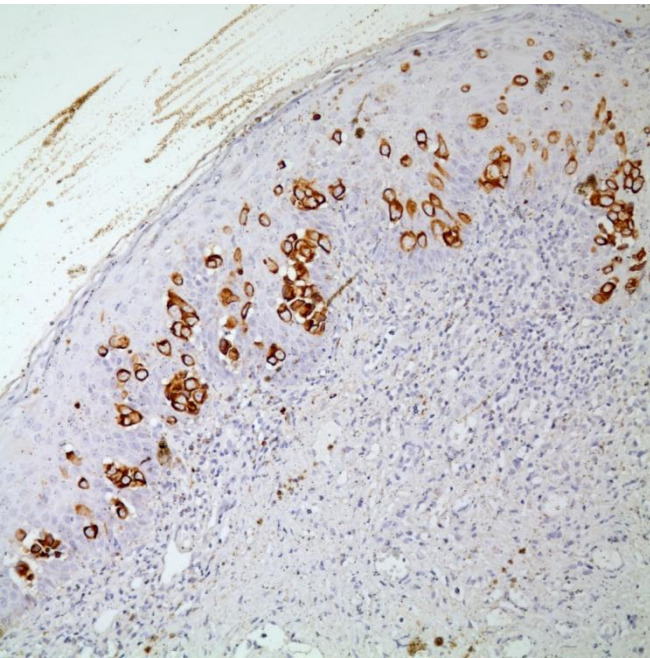


Fig. 1 Fibroadenoma of the vulva. Well-circumscribed neoplastic tissue that is composed of 2 layered ducts and loose connective tissue (H+E), ×40

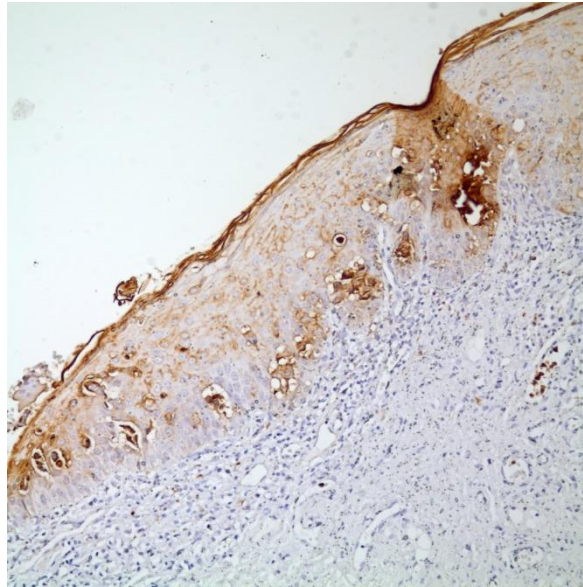
# VULVANIN METASTATİK TÜMÖRLERİ

- Meme benzeri bezleri kökenli Ca
- Metastatik meme Ca
  - Memede lezyon
  - Vulvada meme benzeri bezler
- Metastaz, Paget benzeri görünüm
- **Paget hastalığı**
  - CK7, CEA, CAM5.2, GCFDP ve androjen reseptörü pozitif (ER,PR negatif)
- **Metastatik tümör**
  - CK20 (+) GCFDP (-)
  - Üretelyal tümörler uroplakin3 (+)

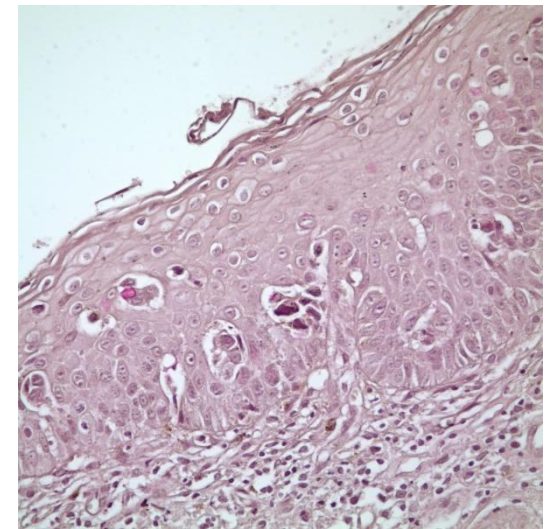
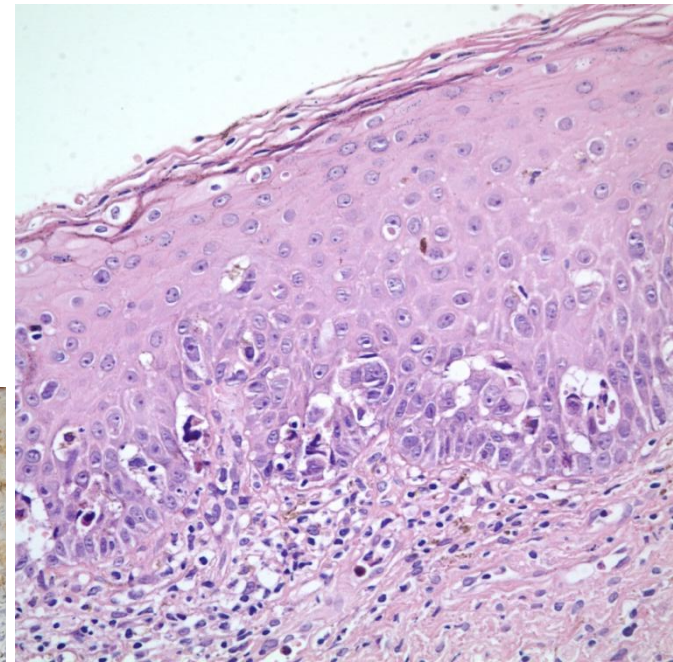
# PAGET HASTALIĞI



**CK7**



**CEA**



**MUSİN**



# VAJENİN METASTATİK TÜMÖRLERİ



- Vajen tümörleri %85 METASTAZ
  - En sık serviks ve endometrium
  - Kolo-rektal, over ve üriner sistem

## *KURAL ÖNCELİKLE METASTAZ DÜŞÜN*

- Endometriozis primer tümörü düşündürür
- Metastatik renal hücreli karsinom / primer şeffaf hücreli karsinomlar
  - IHK
  - Vajinal adenozis / endometriozis
  - Tubulokistik pattern ve hobnail hücreler primer düşün



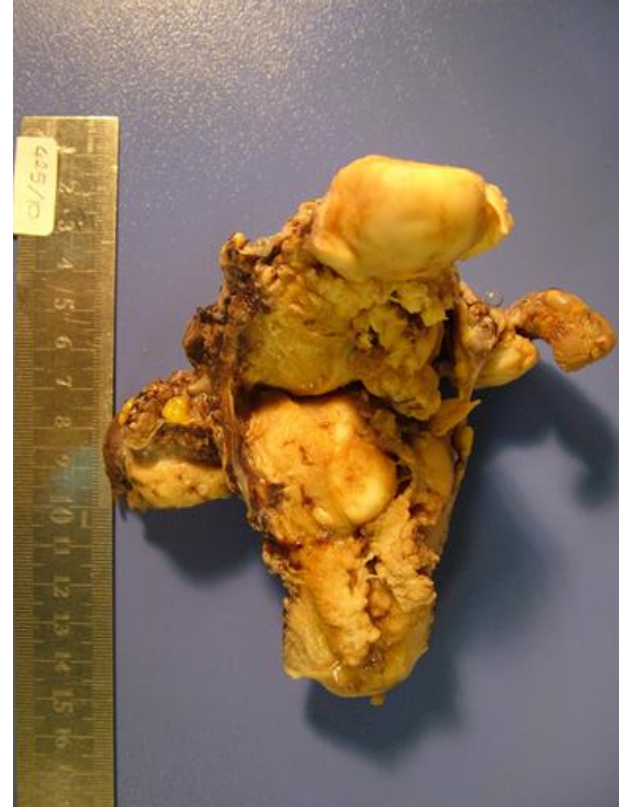# VAJEN PRİMER SCC

- Tümör vajene lokalize olmalı
- *Serviks ve vulvada tümör olmamalı*
- 5 yıl içerisinde serviks SCC tedavisi görmemeli (rekkürrens)

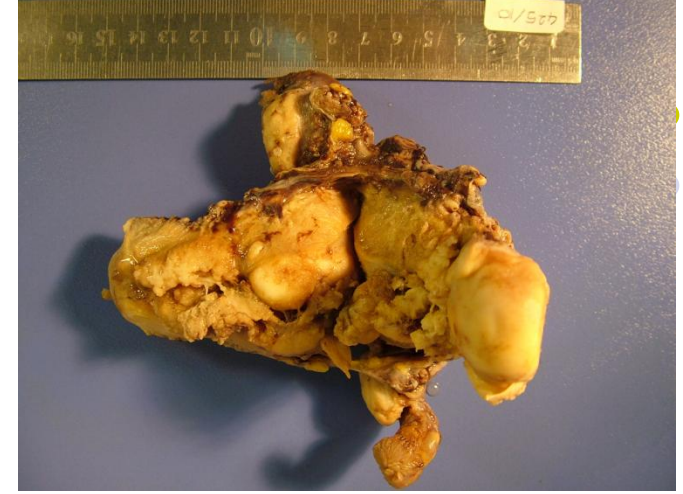# SERVİKSİN METASTATİK TÜMÖRLERİ

- En sık endometrium, rektum ve mesane
- Uzak organlardan metastaz eder
- EN SIK KARŞILAŞILAN SORUN
  - Endometrium adeno CA ayrımı

- Endometrium adeno CA ayrımı



# PRIMER SERVİKS X ENDOMETRİUM



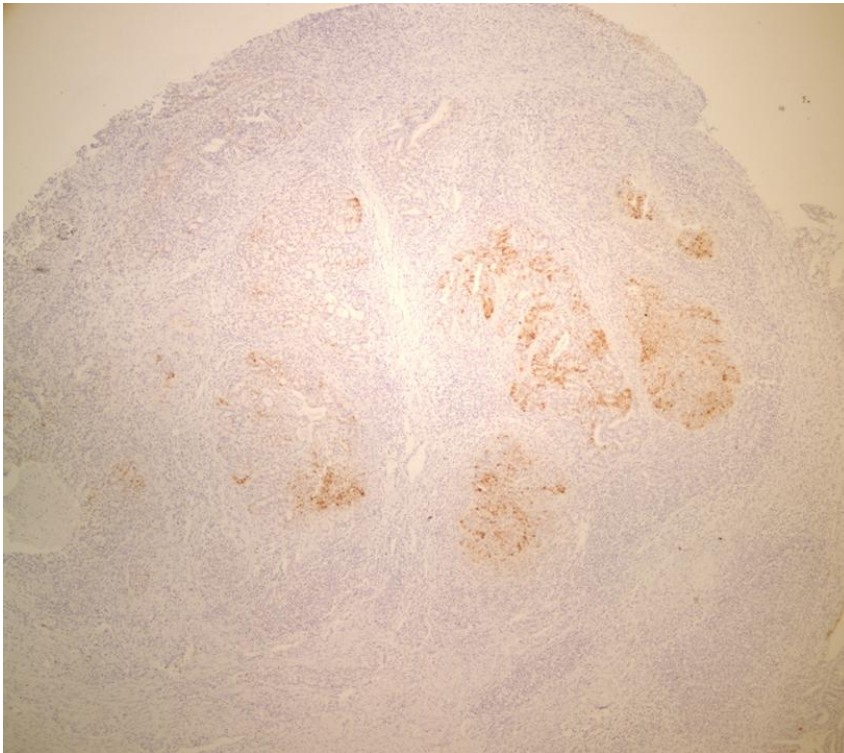
- Tedavi için ayırım gerekli
- Endometrial biyopsilerde  radyolojik destek
- Histerektomilerde makroskopik değerlendirme
- HÜCRE TIPİNİ GÖZ ÖNÜNE AL
- Endometrioid tip için
  - CEA, VIM, ER/PR, p16, HPV DNA



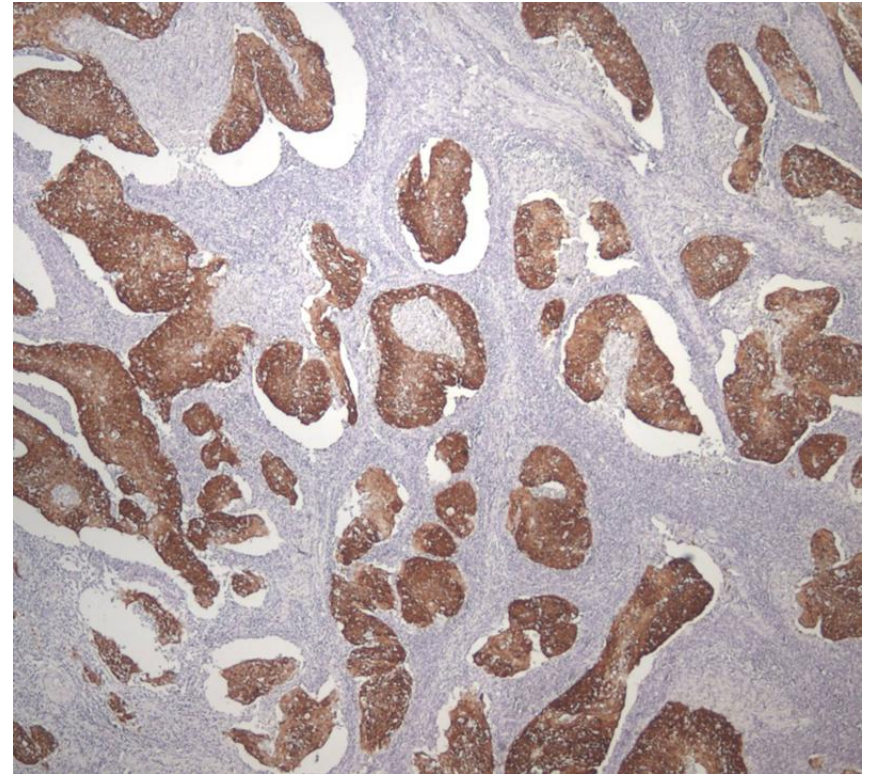
# SERVİKAL KARSİNOM ENDOMETRIAL KARSİNOM



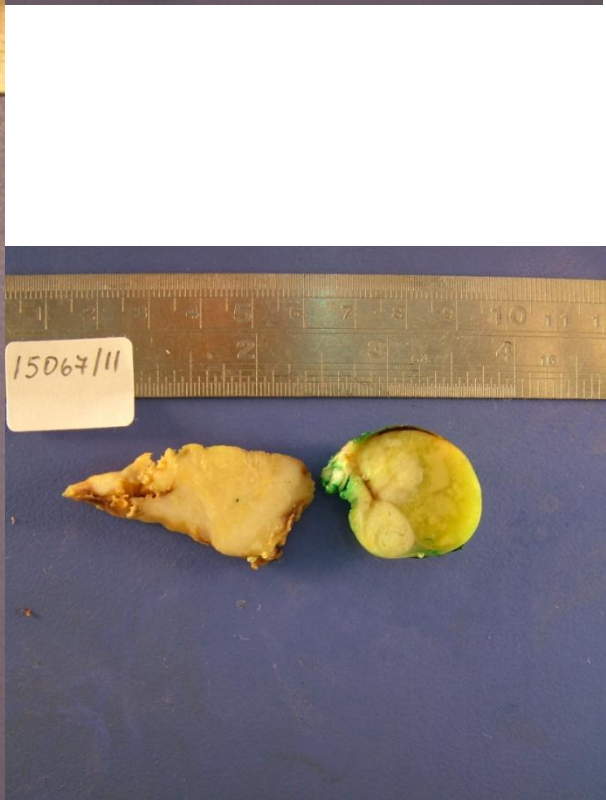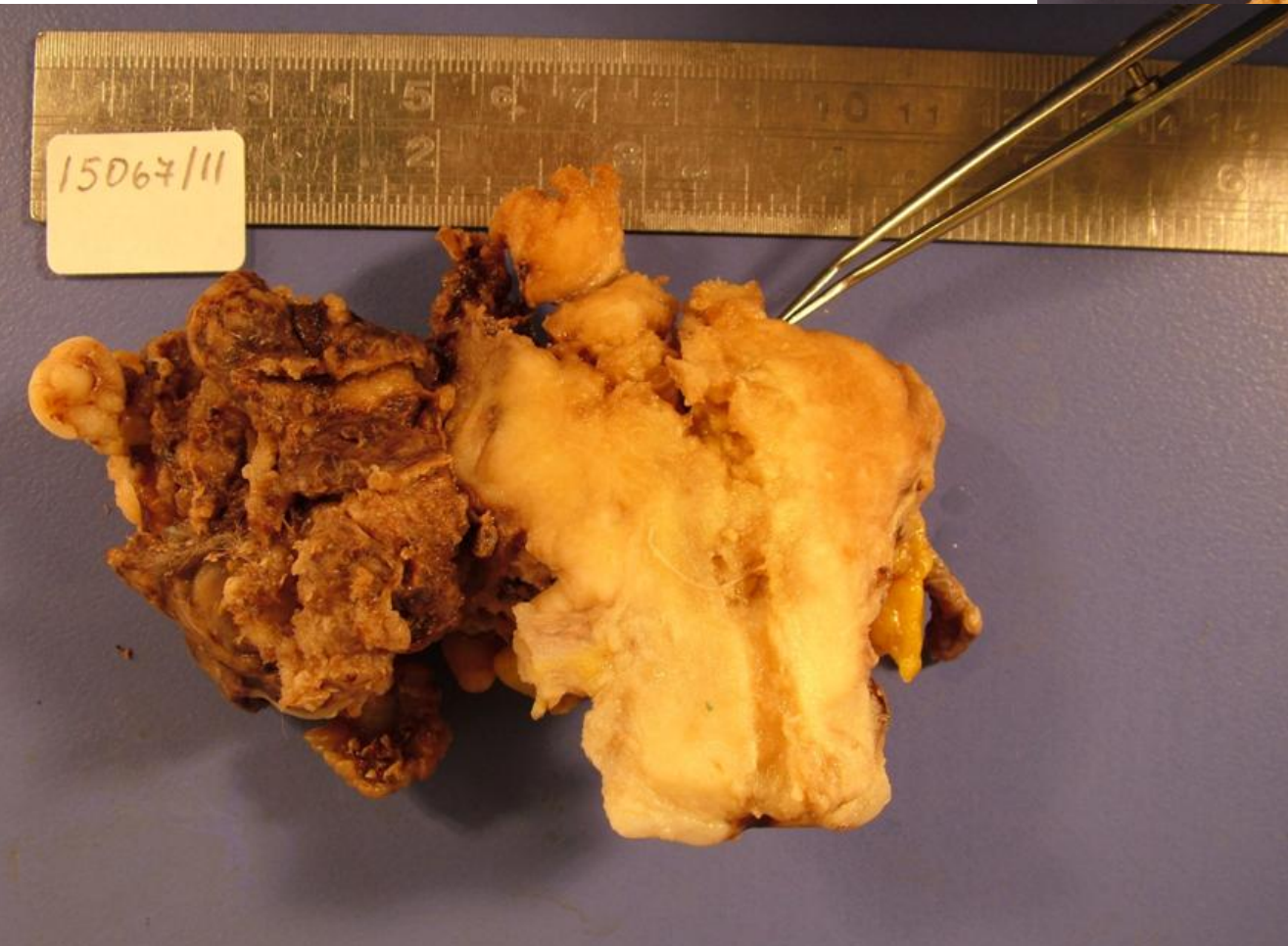
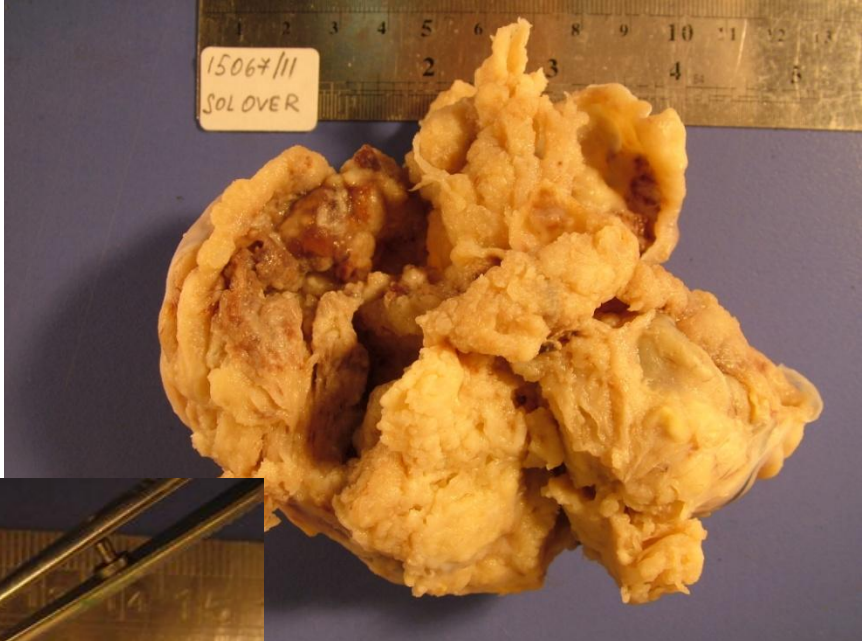
p16



p16







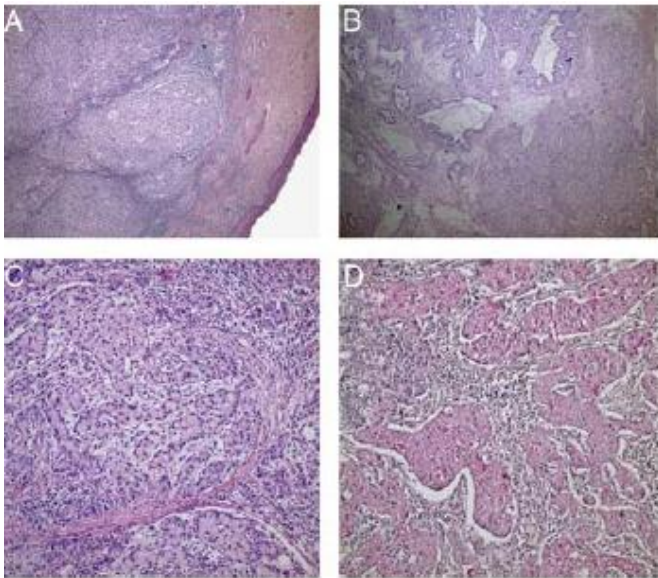
# PRİMERİ BİLİNMEYEN TÜMÖRLER VE HPV

- HPV serviks kanseri için etyolojik etmen
  - Skuamoz hücreli Ca / Adeno Ca
- HPV DNA VARLIĞI
  - Endometrium / serviks / over ile serviks primerini
  - Serviksin uzak metastazlarını ayırmakta
- Birçok tümörde HPV DNA var
  - Endometrium adenokarsinomu vb.
- HPV DNA varlığı ön planda serviks CA için bir kanıt

## Case Report

# Primary Signet-ring Cell Carcinoma of the Cervix: Case Report and Review of the Literature

Serdar Balci, M.D., Arzu Saglam, M.D., and Alp Usubutun, M.D.





# ENDOMETRİUMUN METASTATİK TÜMÖRLERİ

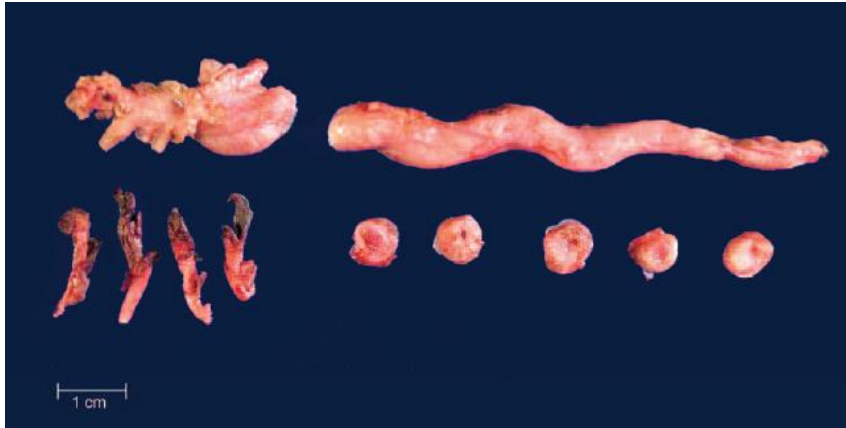
- Over ve endometriyumda tümör
  - Bağımsız gelişen senkron tümör
  - Birinden diğerine metastaz
- **Ayırıcı Tanı**
  - Morfoloji
  - Endometrioid morfoloji
    - Senkron tümör
  - Seröz / şeffaf morfoloji
    - Metastaz
- Ekstragenital bölge metastazları
  - En sık meme ve mide
  - Glandlara dokunmadan stromada infiltrasyon

# PRİMERİ BİLİNMEYEN SERÖZ KARSİNOMLAR

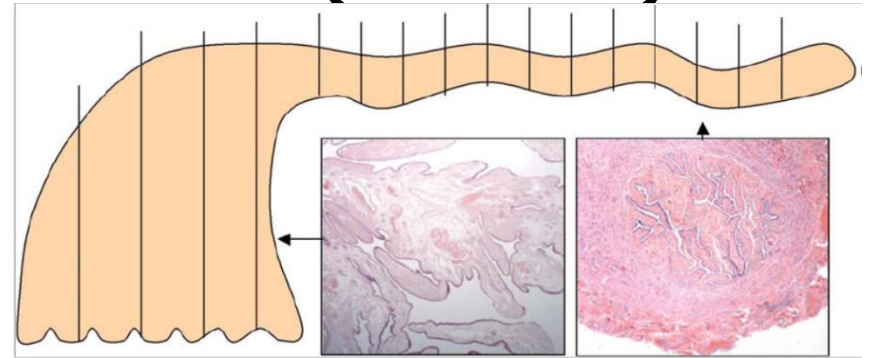
- Farklı bölgelerde seröz (papiller) karsinomlar
  - Baş boyun bölgesi metastazları vb
  - Bazı olgularda metastaz ilk bulgu
- Jinekolojik sistem ilk olarak akla gelmeli ve detaylı olarak değerlendirilmelidir.
- IHK p16 / WT-1 / p53 / ER / CA125

# PRİMERİ BİLİNMEYEN SERÖZ KARSİNOMLAR

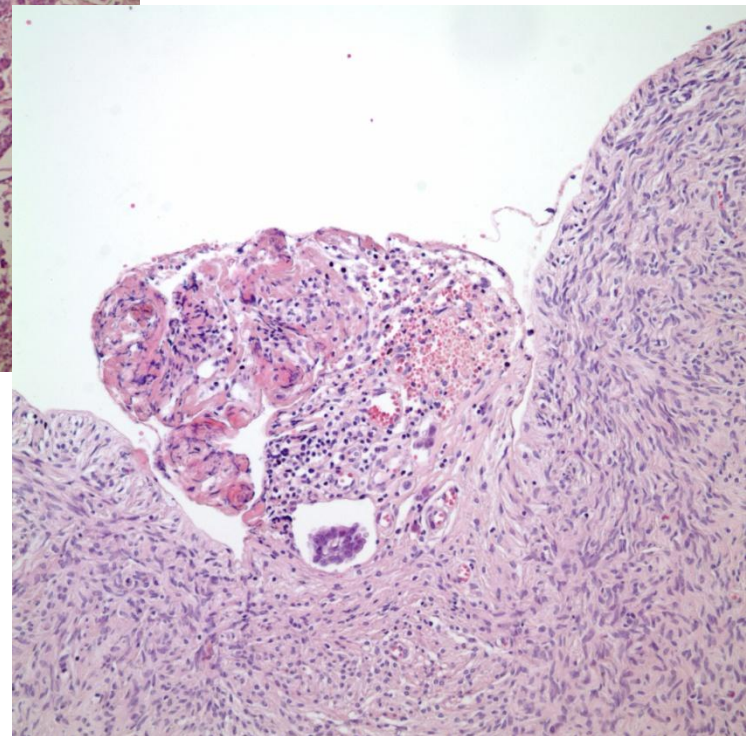
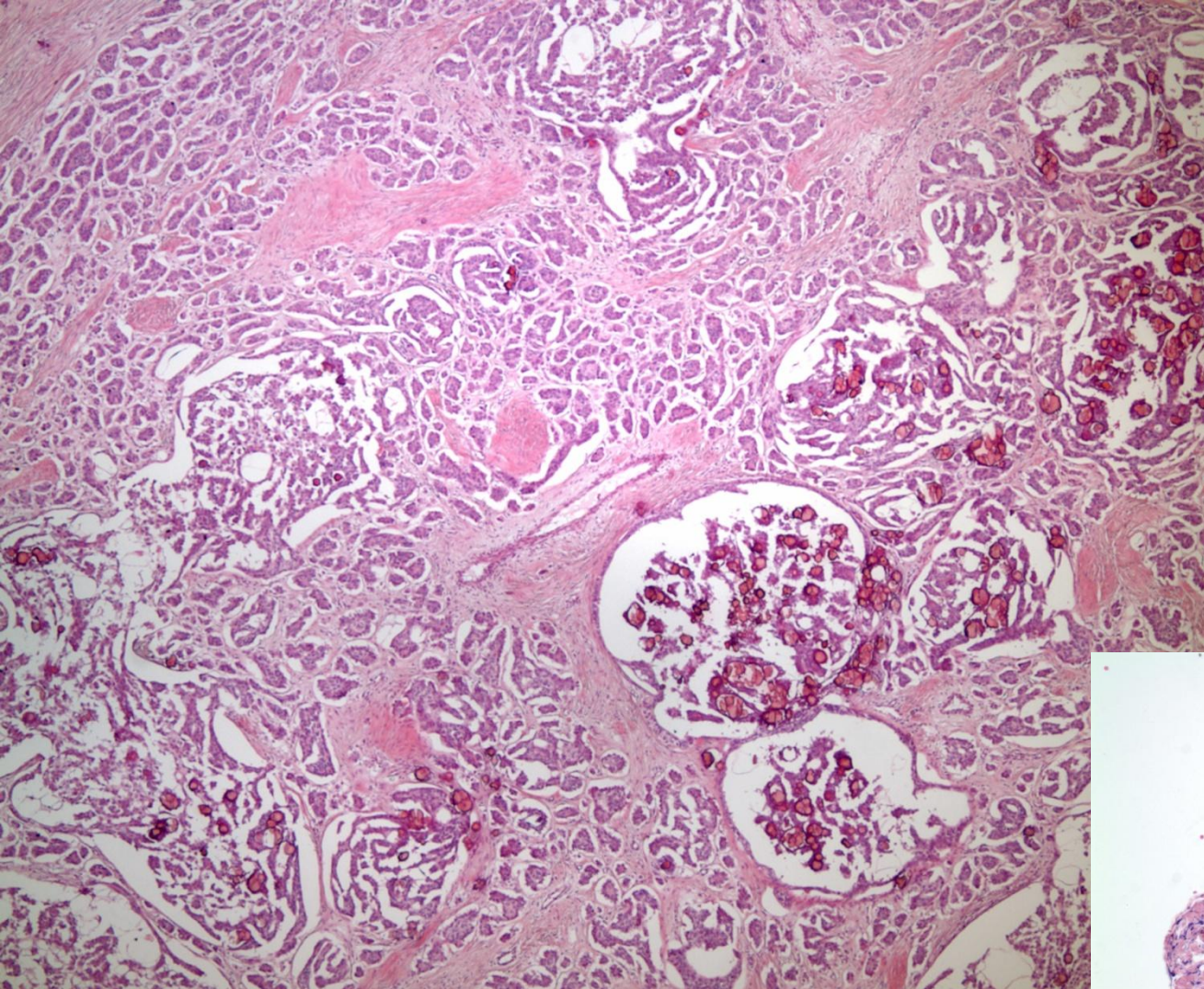
- Tuba ve endometrium detaylı incelenmeli
- Makroskopik tümör görülmeyen olguların tamamı örneklenmeli



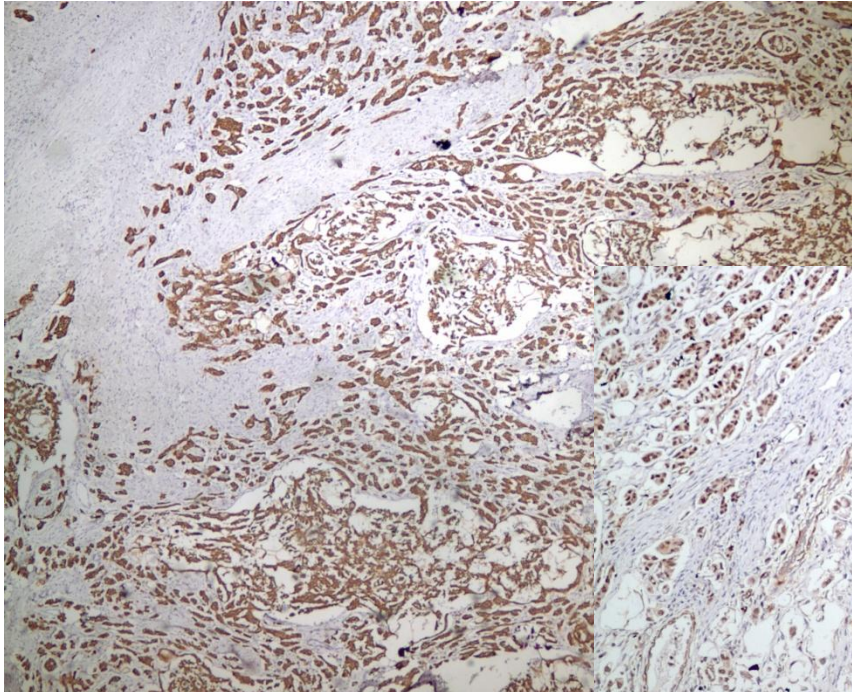
"Sectioning and Extensively Examining The Fimbriated End (SEE-FIM)"



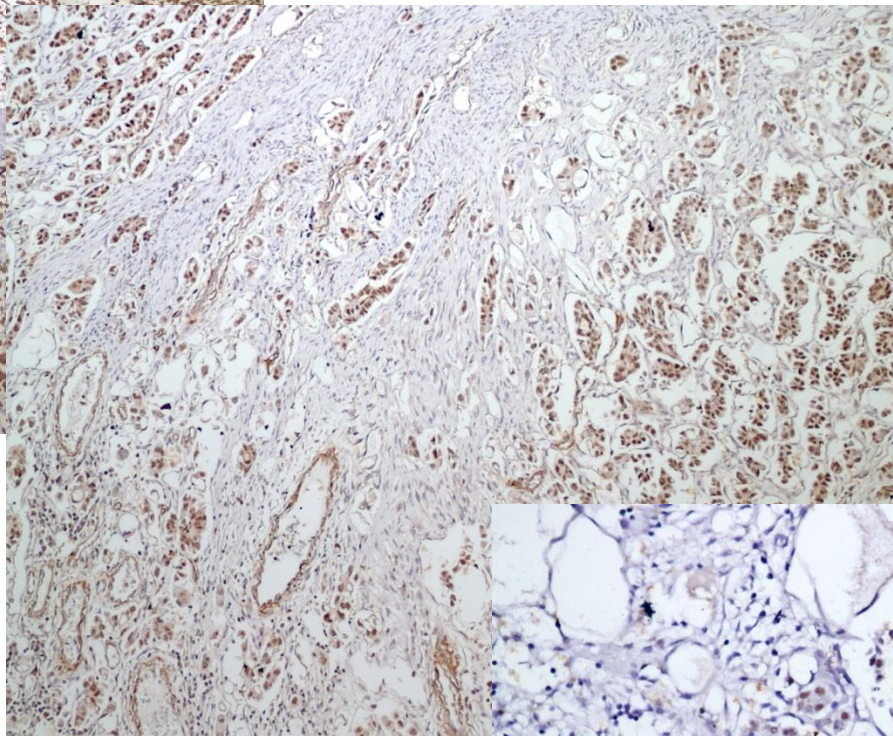




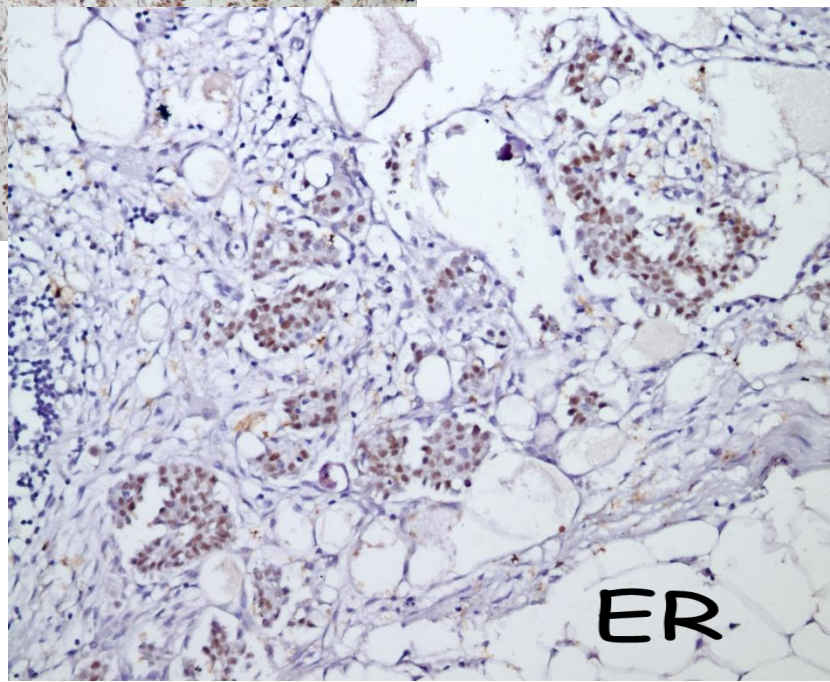




CK-7



WT-1



ER



**MUTLAKA METASTAZ OLASILIĐI  
EKARTE EDİLMELİDİR !**